

lek. med. chir. stom. **Roman Borczyk**, mgr biotechnologii **Katarzyna Pietranek\***

# Grzybobójcze właściwości NanoCare Plus

## Ocena właściwości preparatu

**Z**akażenia wywołane przez grzyby stanowią duży problem w leczeniu endodontycznym. Nowoczesny płyn NanoCare Plus Silver Gold ma właściwości bakteriobójcze. Wstępne badania wykazały, że preparat posiada też działanie przeciwgrzybiczne.

**SŁOWA KLUCZOWE** ▶ Grzyby, zakażenia, bakterie, preparaty, płyn NanoCare Plus Silver Gold.

**STRESZCZENIE** ▶ Zakażenia wywołane przez grzyby to duży problem w leczeniu endodontycznym. Nowoczesny płyn do płukania kanałów korzeniowych NanoCare Plus Silver Gold, na bazie nanocząsteczek srebra wzbogaconego o nanosrebro, posiada udowodnione właściwości bakteriobójcze. Wstępne badania wykazały, że preparat posiada również szerokie działanie przeciwgrzybiczne. Zaobserwowano, że zastosowanie preparatu w przypadku zęba ze zgorzelinowo zniszczoną miazgą skutecznie hamuje wzrost grzybów w hodowli *in vitro*.

### GRZYBY A ENDODONCJA

Grzyby stanowią niewielką część flory jamy ustnej zdrowego człowieka. Są to głównie gatunki drożdży z rodzaju *Candida*, wśród nich najczęściej *Candida albicans* (2). Badania dowodzą, że grzyby nie są główną przyczyną infekcji pierwotnych w obrębie kanałów korzeniowych. Znacznie częściej obecność grzybów stwierdza się w kanałach korzeniowych zębów poddanych leczeniu kanałowemu, które zakończyło się niepowodzeniem. Waltimo i wsp. (12) wykryli obecność grzybów w 47 z 967 prób pobranych z kanałów z przewlekłą infekcją. Grzyby te występowały w postaci czystych kultur lub w towarzystwie bakterii. Wśród wykrytych grzybów znajdowały się gatunki drożdży: *C. albicans*, *C. glabrata*, *C. guilliermondii*, *C. inconspicua*, *Geotrichum candidum*. Podobnie obecność drożdży w zainfekowanych kanałach korzeniowych zaobserwowali Sen i wsp. (7) oraz Peciulieni i wsp. (5). *Candida albicans* jest gatunkiem występującym najczęściej we wtórnie zakażonych kanałach korzeniowych (1, 12, 13). Przyczyną

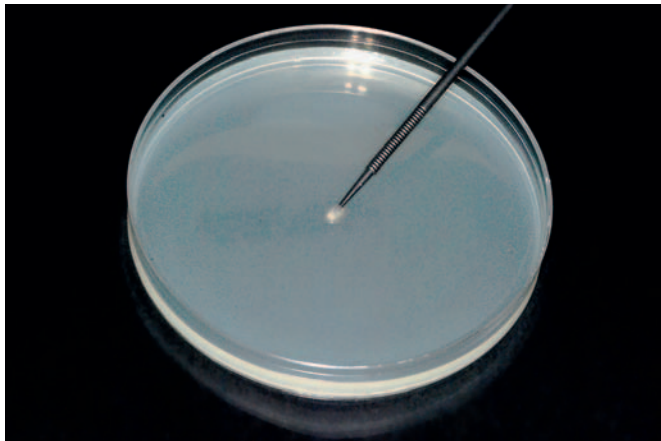
może być duże powinowactwo tego grzyba do zębiny (8) oraz jego oporność na środki powszechnie stosowane w leczeniu kanałowym (np. wodorotlenek wapnia) (2, 9, 13). Ponadto *C. albicans* posiada receptory mające powinowactwo do tkanek organizmu człowieka oraz mikroorganizmów występujących w jamie ustnej. Kongregacja i adhezja odgrywają rolę w zasiedlaniu błony śluzowej jamy ustnej przez ten gatunek. O wirulencji *C. albicans* decyduje również zdolność do tworzenia biofilmu wykazującego większą odporność na czynniki zewnętrzne, zdolność do wytwarzania enzymów hydrolitycznych niszczących tkanki okołowierchołkowe oraz unikanie lub modulacja odpowiedzi immunologicznej organizmu (2).

Grzyby obok bakterii stanowią główny problem w endodoncji. Wtórne infekcje, których przyczyną mogą być grzyby, są najczęstszym powodem niepowodzenia leczenia kanałowego. Przyczyny infekcji grzybiczej mogą być różne, m.in. niedostateczne opracowanie chemomechaniczne kanału,



Fot. 1. Płyn do płukania kanałów korzeniowych NanoCare Plus Silver Gold

foto: R. Borczyk



Fot. 2. Wymaz z komory zęba na pożywkę Sabouraud

niedokładne wypełnienie lub nieuszczelnienie opatrunki. Ważnym elementem w procedurze leczenia jest dezynfekcja opracowanego kanału. Idealny środek dezynfekcyjny powinien wykazywać długotrwałe działanie grzybobójcze lub grzybobójcze i nie powodować powstawania oporności.

#### Nanocząsteczki, nanosrebro

W medycynie obecnie najbardziej interesujące jest wykorzystanie do dezynfekcji nanocząsteczek. Najczęściej stosowanym produktem jest nanosrebro. Cząstki nanosrebra są mniejsze niż 100 nm, zawierają 20-15 000 atomów oraz posiadają niezwykle właściwości fizyczne, chemiczne i biologiczne (3). Wykazano, że cewniki pokryte nanosrebrem wykazują aktywność przeciwdrobnoustrojową, zapobiegają wytwarzaniu biofilmu przez różne gatunki bakterii oraz *C. albicans* i są nietoksyczne dla organizmu (6). Nanosrebro przyspiesza również gojenie ran, m.in. dzięki właściwościom biobójczym i przeciwzapalnym (11). Działanie nanosrebra przeciw drożdżom *C. albicans* przejawia się m.in. poprzez zaburzenie integracji błony komórkowej oraz inhibicję pączkowania (4). Na poziomie molekularnym nanosrebro może powodować denaturację białek i niszczenie DNA. Wykorzystanie nanosrebra w medycynie ma wiele zalet. Duże rozdrobnienie cząstek srebra zwiększa powierzchnię czynną, dzięki czemu można uzyskać dobrą relację ceny do efektywności biobójczej. Nanosrebro nie ulega akumulacji w organizmie, a jego działanie jest długotrwałe dzięki pozostawianiu nanocząsteczek w miejscu przeznaczenia (6). Dla skuteczności działania nanosrebra niezwykle ważne jest, by koloid nanocząstek był wolny od wszelkich zanieczyszczeń chemicznych.

Postęp nanotechnologii umożliwił opracowanie specjalistycznego płynu NanoCare Plus Silver Gold na bazie nanosrebra o dużej czystości wzbogaconego o nanozłoto. Preparat przeznaczony jest do końcowego płukania kanałów zębowych w trakcie leczenia endodontycznego. W skład płynu wchodzi również alkohol izopropylowy, który poprzez obniżanie napięcia powierzchniowego umożliwia dotarcie nanocząstek do najdrobniejszych szczelin zęba. Dotychczas potwierdzono bardzo dużą skuteczność NanoCare Plus Silver



## PREMIERA KRAKDENT 2009



# MEDITRANS®

## STOISKO B6

► Gold w trwałym zwalczaniu bakterii (10). Preparat posiada jednak szersze spektrum działania i może być skuteczny również w eliminacji grzybów.

Klasyczną metodą służącą do namnażania, izolacji, różnicowania i identyfikacji drobnoustrojów *in vitro* jest hodowla na sterylnych pożywkach mikrobiologicznych. Pożywki są mieszaninami odpowiednio dobranych składników (naturalnych lub syntetycznych) i mogą występować w postaci stałej, półpłynnej lub płynnej. W prowadzeniu hodowli ważne jest poznanie wymagań wzrostowych mikroorganizmów i dobranie pożywki tak, by zawierała optymalne źródło pierwiastków biogennych, energii, soli mineralnych, by miała odpowiedni dla mikroorganizmu odczyn pH, potencjał redoks i ciśnienie osmotyczne.

Wtórne infekcje, których przyczyną mogą być grzyby, są najczęstszym powodem niepowodzeń leczenia kanałowego

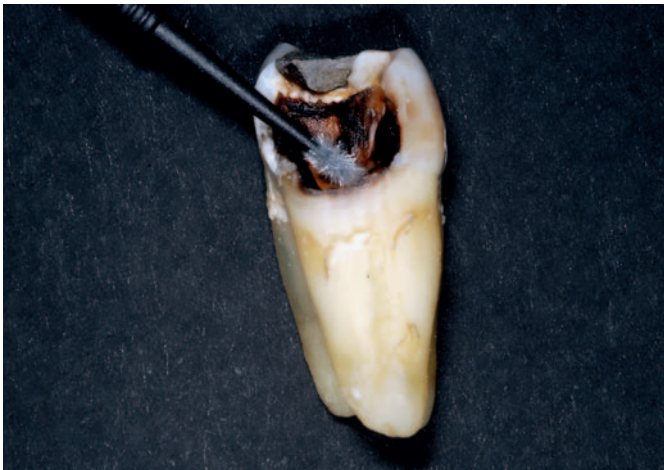Ponadto hodowla powinna być prowadzona we właściwych warunkach dostępu tlenu i odpowiedniej temperaturze. W mikrobiologii do hodowli grzybów (m.in. drożdży) stosuje się pożywkę agarową Sabouraud. Pożywka ta zawiera antybiotyki, które hamują wzrost bakterii.

#### MATERIAŁ I METODA

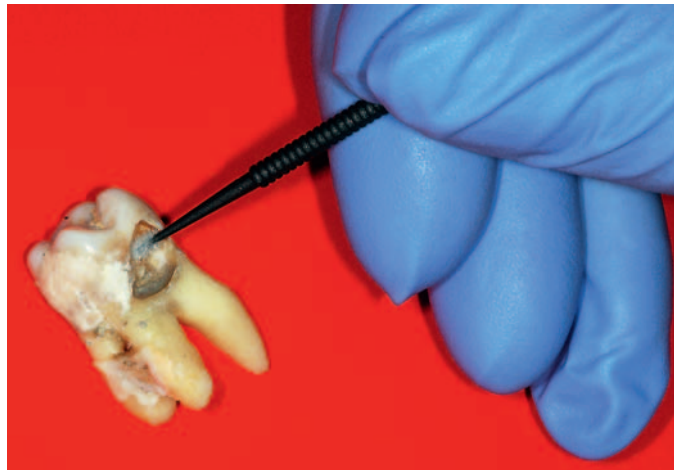Celem badania była ocena aktywności grzybobójczej preparatu NanoCare Plus Silver Gold (fot. 1, str. 28). W tym celu pobrano wymaz z komory zęba ze zgorzelinowo zniszczoną miazgą, która przez długi czas (4 miesiące) była ekspozycja na środowisko jamy ustnej (fot. 3). Pobrany materiał posiano na podłożu agarowym Sabouraud z gentamycyną celem identyfikacji wzrostu grzybów (fot. 2, str. 29). Następnie komorę zęba posmarowano

preparatem NanoCare Plus Silver Gold i po osuszeniu dmuchawką dokonano powtórnie wymazu. Jako kontrola posłużyła płytka z pożywką bez wymazu. Próby inkubowano przez 48 godzin w 37°C. Dodatkowo pobrano wymaz z ubytku próchnicowego (fot. 4) i posiano na dwie płytki Petriego z podłożem Sabouraud. Jedną z płytek z posiewem potraktowano następnie preparatem NanoCare Plus Silver Gold, drugi posiew potraktowano solą fizjologiczną (NaCl). Po 48-godzinnej inkubacji w 37°C oceniono wzrost grzybów.

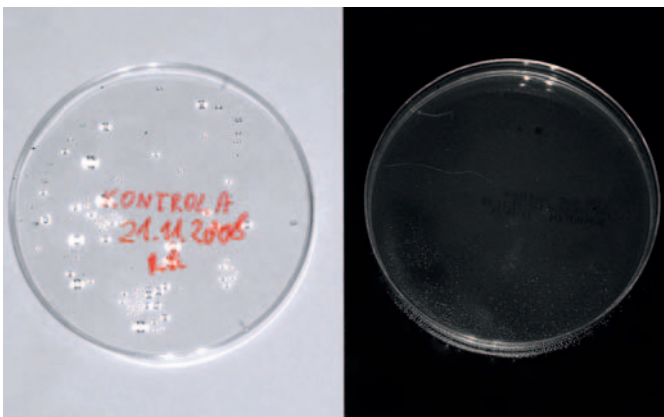
WYNIKI I WNIOSKI  
Zaobserwowano wzrost grzybów na płytce z wymazem z zęba ze zgorzelinowo zniszczoną miazgą (fot. 6). W przypadku próby, w której zastosowano preparat NanoCare Plus Silver Gold (fot. 7), podobnie jak w kontroli (fot. 5), po 48-godzinnej inkubacji w cieplarni nie nastąpił wzrost grzybów. Zaobserwowano również wzrost grzyba ►



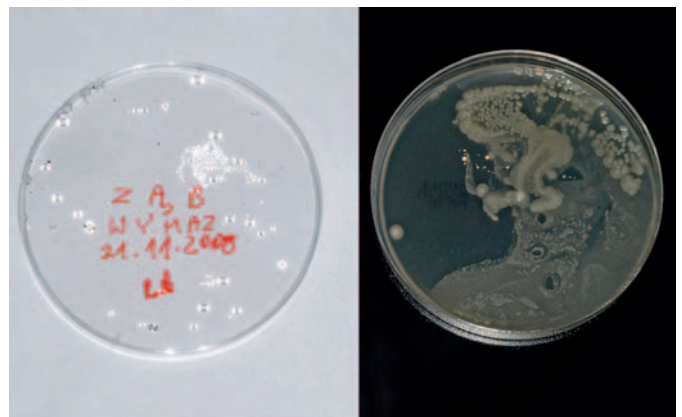
Fot. 3. Ząb ze zgorzelinowo zniszczoną miazgą



Fot. 4. Ząb z ubytkiem próchnicowym



Fot. 5. Płytki kontrolne (bez wymazu) po 48 godzinach inkubacji w 37°C



Fot. 6. Płytki z wymazem z komory zęba po 48 godzinach inkubacji w 37°C

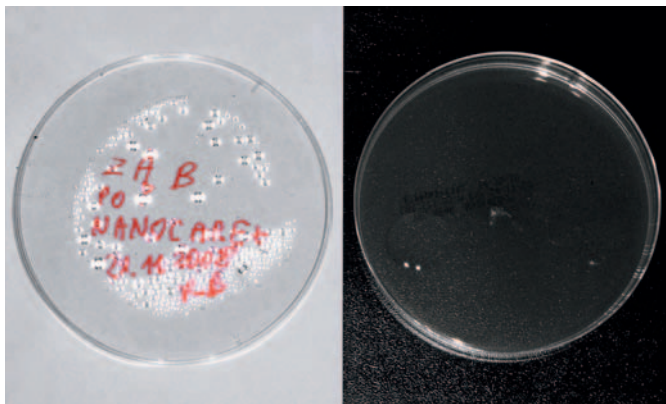
▶ na szalce z wymazem z ubytku próchnicowego po traktowaniu solą fizjologiczną (fot. 8). Fotografia 9 przedstawia obraz mikroskopowy powstałej grzybni (powiększenie 100x). Traktowanie NanoCare Plus Silver Gold uniemożliwiło wzrost grzyba (fot. 10).

Wstępne obserwacje pozwalają stwierdzić, że preparat NanoCare Plus Silver Gold obok właściwości bakteriostatycznych ma również szerokie działanie przeciwrzybiczne. Dzięki temu jego stosowanie w trakcie leczenia endodontycznego pozwoli rozwiązać problem zakażeń wywołanych m.in. przez grzyby. Obfite płukanie kanałów korzeniowych płynem Nanocare Plus Silver Gold zwiększa efektywność leczenia. Zaleca się więc stosowanie jednego opakowania płynu w trakcie jednego zabiegu, co pozwoli skutecznie ochronić ząb przed zakażeniami wtórnymi. □

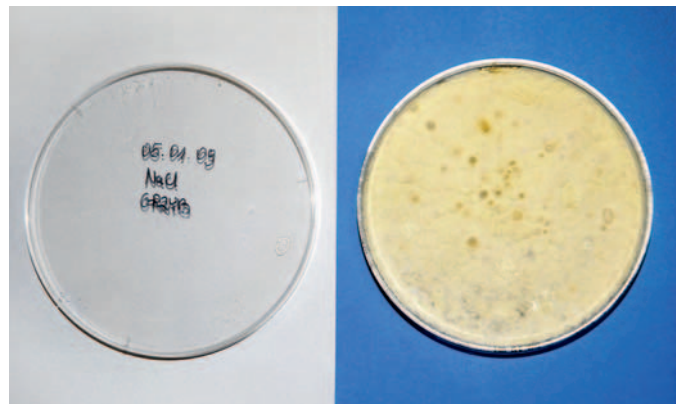\*Klinika Implantologii i Stomatologii Estetycznej w Katowicach

#### Piśmiennictwo

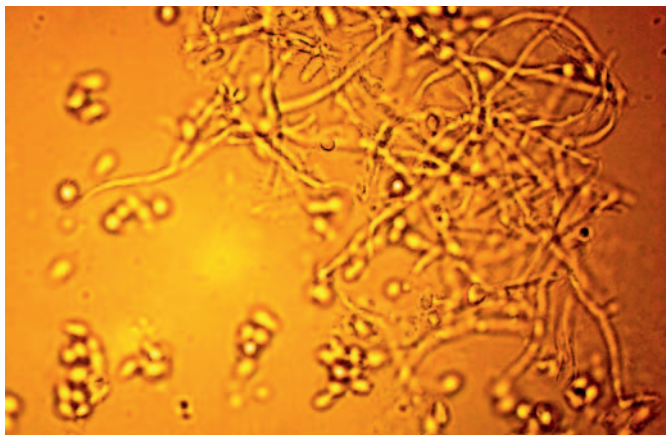
1. Baumgartner J., Watts C., Xia T.: *Occurrence of Candida albicans in Infections of Endodontic Origin*. „Journal of Endodontics”, 2000, 26 (12), 695-98.
2. Bolibok K., Kołodziej S., Polz-Dacewicz M.: *Rola grzybów w infekcji kanałów korzeniowych*. „Magazyn Stomatologiczny”, 2008, 12, 50-53.
3. Chen X., Schluesener H.J.: *Nanosilver: a nano-product in medical application*. „Toxicol Lett.”, 2008, 176 (1), 1-12.
4. Kim K.J., Sung W.S., Suh B.K., Moon S.K., Choi J.S., Kim J.G., Lee D.G.: *Antifungal activity and mode of action of silver nanoparticles on Candida albicans*. „Biomaterials”, 2008 Sep 4.
5. Peciulienė V., Reynaud A., H. Balciuniene I., Haapasalo M.: *Isolation of yeasts and enteric bacteria in root-filled teeth with chronic apical periodontitis*. „Int. Endod. J.”, 2001, 34, 429-34.
6. Roe D., Karandikar B., Bonn-Savage N., Gibbins B., Roulet JB.: *Antimicrobial surface functionalization of plastic catheters by silver nanoparticles*. „J. Antimicrob. Chemother.”, 2008, 61 (4), 869-76.
7. Sen B.H., Piskin B., Demirci T.: *Observation of bacteria and fungi in infected root canals and dentinal tubules by SEM*. „Endod. Dent. Traumatol.”, 1995, 11 (1), 6-9.
8. Siqueira J.F., Rôças I.N., Lopes H.P., Elias C.N., de Uzeda M.: *Fungal Infection of the Radicular Dentin*. „Journal of Endodontics”, 2002, 28 (11), 770-73.
9. Siqueira J.F., Sen B.H.: *Fungi in endodontic infections*. „Oral Surgery, Oral Medicine, Oral Pathology, Oral Radiology & Endodontics”, 2004, 97 (5), 632-41.
10. Soska-Czop A., Pawlicka H., Zarzycka B., Bednarski M.K.: *Eliminacja enterococcus faecalis z zakażonych kanałów korzeni zębów bydłowych*. „Magazyn Stomatologiczny”, 2008, 9, 119-25.
11. Tian J., Wong K.K., Ho C.M., Lok C.N., Yu W.Y., Che C.M., Chiu J.F., Tam P.K.: *Topical delivery of silver nanoparticles promotes wound healing*. „Chem. Med. Chem.”, 2007, 2 (1), 129-36.
12. Waltimo T.M.T., Siren E.K., Torkko H.L.K., Olsen I., Haapasalo M.P.P.: *Fungi In therapy-resistant apical periodontitis*. „Int. Endod. J.”, 1997, 30, 96-101.
13. Waltimo T.M., Sen B.H., Meurman J.H., Ørstavik D., Haapasalo M.P.: *Yeasts in apical periodontitis*. „Crit. Rev. Oral Biol. Med.”, 2003, 14 (2), 128-37.



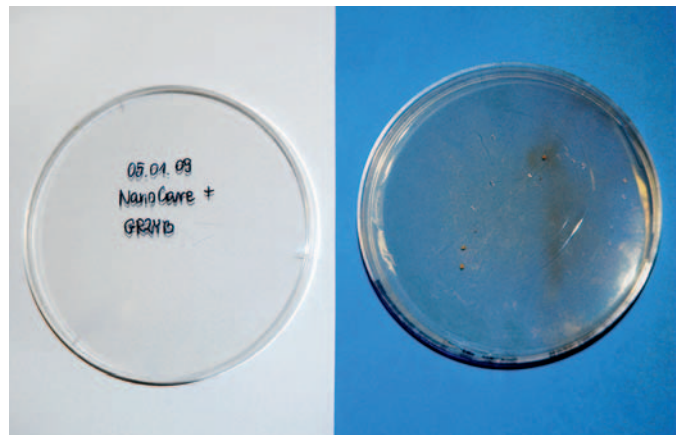
Fot. 7. Płytkę z wymazem z komory zęba po zastosowaniu NanoCare Plus Silver Gold i 48 godzinach inkubacji w 37°C



Fot. 8. Płytkę z wymazem z ubytku próchnicowego po traktowaniu NaCl i 48-godzinnej inkubacji w 37°C



Fot. 9. Obraz mikroskopowy strzępek grzyba z próby traktowanej NaCl (pow. 100x)



Fot. 10. Płytkę z wymazem z ubytku próchnicowego po traktowaniu NanoCare Plus Silver Gold i 48 godzinach inkubacji w 37°C